日本疼痛学会

Japanese Association for the Study of Pain

Nociplastic Pain Special Interest Group

痛覚変調性疼痛研究会

Nociplastic Pain Conference

Case studies

みんなで考えよう。

⇦詳細・参加登録は、
こちらのサイトへアクセス
https://sites.google.com/view/case-studies2025

会期　2025年3月23日（日）10時00分～12時00分

開催形式：ZOOMオンライン

※国立オリンピック記念青少年総合センター（東京都渋谷区代々木神園町３-１）より配信を行います。そちらでの会場参加も可能です。

当番幹事　三木　健司（大阪行岡医療大学　特別教授）

痛覚変調性疼痛研究会 Case studies

Nociplastic Pain Conference Case studies

プログラム・抄録集

Case studies

みんなで考えよう。

会期　2025（令和 7）年 3 月 23 日　10：00～12：00

会場　国立オリンピック記念青少年総合センター　および

WEB配信（ハイブリッド開催）

アクセス

会場：国立オリンピック記念青少年総合センター

〒151-0052 東京都渋谷区代々木神園町3-1
TEL:03-3469-2525

会場への交通機関

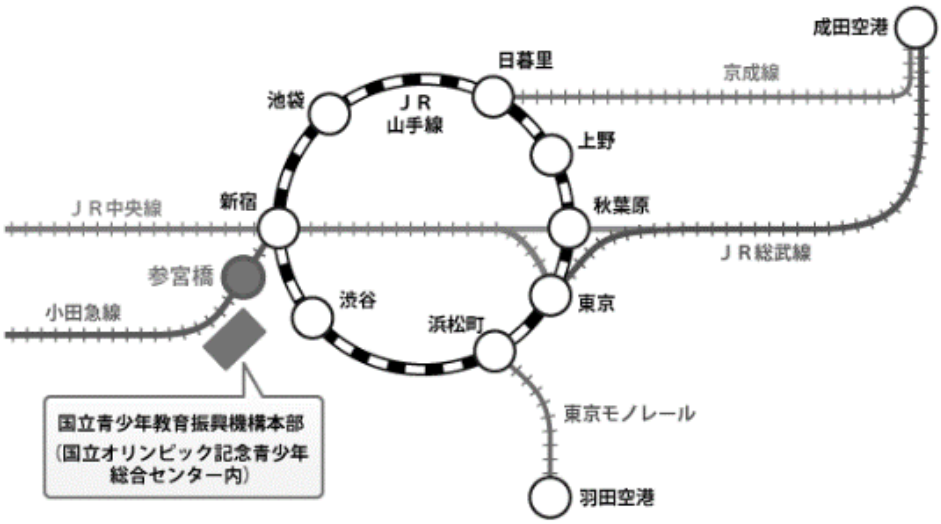

JR 東京駅から

JR 中央線 約 14 分 新宿駅乗り換え
小田急線 各駅停車 約 3 分
参宮橋駅 下車 徒歩約 7 分

小田急線

参宮橋駅下車　徒歩約 7 分

地下鉄千代田線

代々木公園駅下車(代々木公園方面 4 番出口) 徒歩約 10 分

会場案内

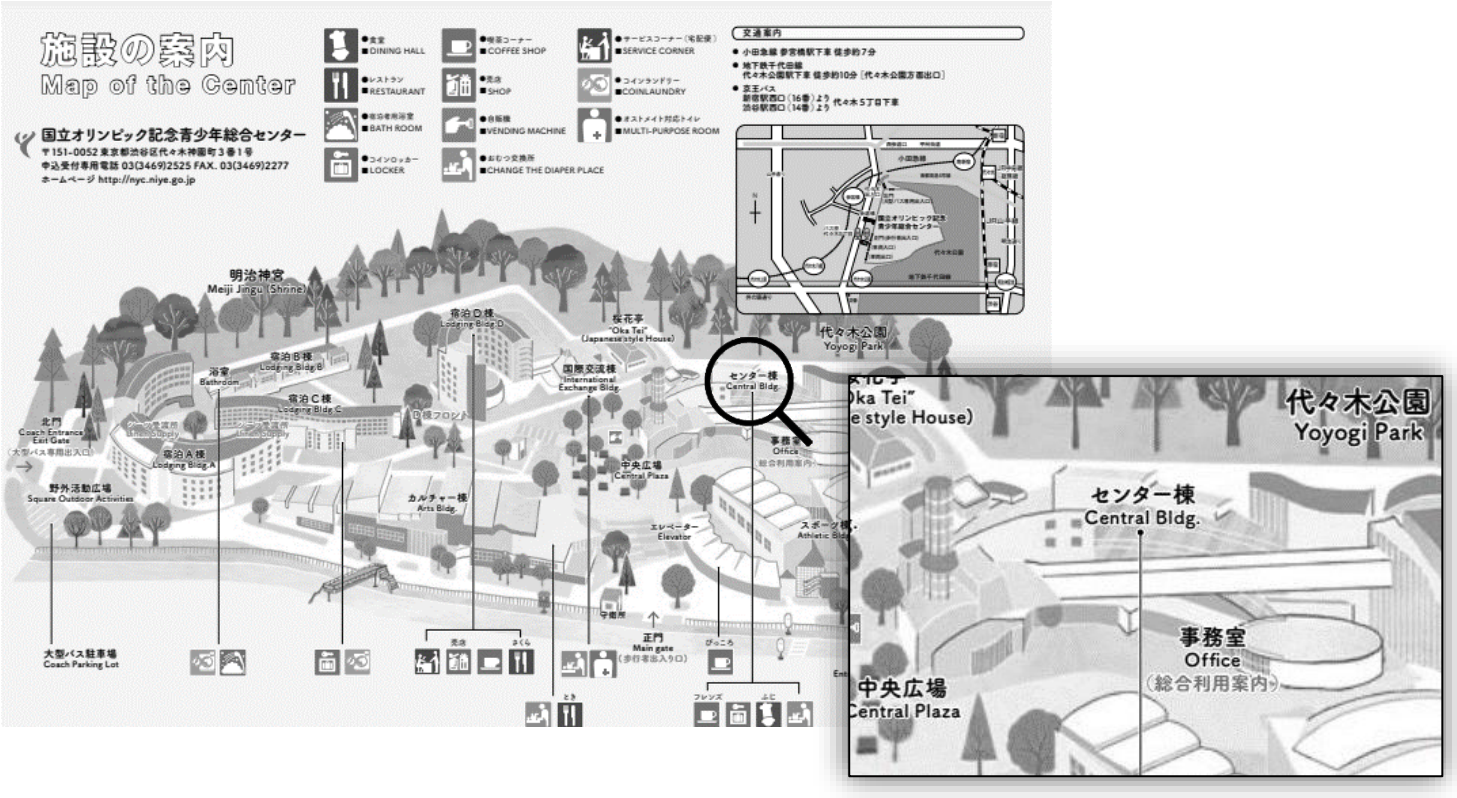

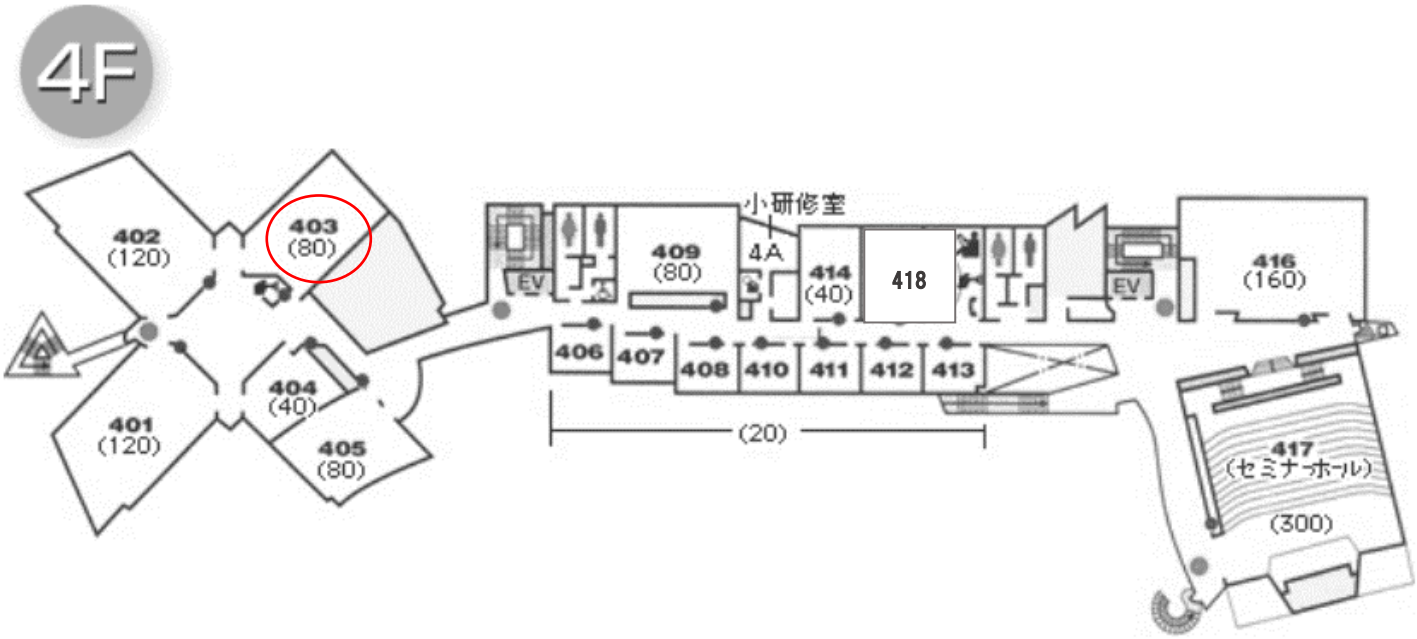

会場　403 会議室

プログラム

9:30～　受付

開会の辞　10:00～

大阪行岡医療大学　医療学部　三木健司

症例紹介　10:10～12:00

症例 1

日本橋リウマチ・ペインクリニック　院長　東京医科大学　兼任教授　岡　寛

痛覚変調性疼痛を伴う掌蹠膿疱症性関連関節炎

症例 2

大阪行岡医療大学　医療学部　三木健司

交通外傷後に痛覚変調性疼痛を伴い、頸部・腰痛・上下肢のしびれ、下肢の筋力低下を訴え、
脊髄損傷と誤診された外傷性頸部症候群・腰部捻挫症例

症例 3

九州大学病院　口腔外科 坂本英治

孤独と貧困に悩む歯科領域の慢性疼痛の治療経験

症例 4

日本大学板橋病院　整形外科 齊藤壮介

説明のつかない腰下肢痛、左下肢麻痺を来した機能性神経障害の一例

症例 5

奈良県総合医療センター 東光久

親子症例
多彩な全身症状を伴う若年女性の多発性関節痛の一例と循環器疾患とは診断されない繰り返す胸部痛

質疑応答

閉会の時

東京慈恵会医科大学・痛み脳科学センター　加藤総夫

症例 1

痛覚変調性疼痛を伴う掌蹠膿疱症性関連関節炎

日本橋リウマチ・ペインクリニック 院長 東京医科大学 兼任教授 岡 寛

症例 50 歳代女性
X 年より、 腰痛が出現。
X＋8 年より脊椎炎の診断で某医にて NASID と PSL 5mg/日開始。
X+10 年5月 掌蹠膿疱症が出現。その後、臀部痛も出現。オステラック・ 2T／日、
PSL・ 5mg/日、メチコバール・ 3T/日、ノイロトロピン・ 4T/日で加療。CRP が 4 ~ 5mg/dl で経過していた。
X+15 年9月 当科初診。手掌と足底の膿胞症（掌蹠膿疱症）があり、HLA-B27(-)，HLA-B39(+),両側の仙腸関節炎、アキレス腱付着部炎もあり、掌蹠膿疱症関連関節炎と診断した。CRP も 4.78 と高値であったため、レミケード・ の適応を考えて、MTX を 4mg/週から開始した。
X+15 年 10 月 HBsAg(-)であったが、HBsAb が 1000.0 以上と高く、肝炎回復期と考えられ、レミケード・ を待機した。HBV-DNA は(ー)であった。バラクルード・ 内服して、肝機能は正常範囲である。現在、ビオチン・ 2g、MTX7mg/週と セレコックス・ 400mg/日、メドロール・ 2mg/日で加療中である。

症例 2

交通外傷後に痛覚変調性疼痛を伴い、頚部・腰痛・上下肢のしびれ、下肢の筋力低下を訴え、脊髄損傷と誤診された外傷性頚部症候群・腰部捻挫症例

大阪行岡医療大学 医療学部 三木健司

症例 症例は 30 歳代 男性、軽自動車乗車中に追突された。同乗者も救急搬送されたが、外来にて終了。症例の患者さんはそのまま頚部痛、腰痛、四肢筋力低下にてそのまま入院となった。入院4ヶ月経過しても、下肢のしびれ、頚部痛・腰痛が改善無く、精査となった。当初は脊髄損傷とされたが、神経反射の低下無く、支配筋の筋萎縮無く、画像所見の異常もなく、器質的な異常は無いことが判明した。モーズレイ性格テストにて、虚偽申告傾向は無いものの、神経症傾向は非常に強かった。心理的なサポートも行い、運動療法も含めて集学的な診療を行い、事故から6ヶ月後に退院し、その後徐々に筋力回復し、約1年後に現場労働者として復職できた。

症例 3

孤独と貧困に悩む歯科領域の慢性疼痛の治療経験

九州大学病院　口腔外科 坂本英治

痛いながらも機能も生活も損なわれることが少ない口腔顔面痛(OFP)では一見問題点はないように思える。しかし本態は経済的困窮や育児、対人交流の問題の辛さを歯痛として訴えている慢性 OFP 症例は少なくない。
【症例】30 歳代　女性【主訴】左頬部自発痛、咬合時痛【現病歴】X-1 年 10 月頃に上記症状が出現。近医脳神経外科、耳鼻科および歯科を数件受診していた。自己判断で歯列矯正(自費治療)を始め、痛みが増強するため X 年 10 月頃に当科を受診された。【既往歴】特記なし。【家族歴】原家族は両親と患者。夫と離別し現在は長男、長女と 3 人暮らし。【OFP 診断】#1 左側頭頸部筋筋膜痛症【経過】CSI は 50 点で RQ は Type4 拒絶不安型。その他心理テストの結果も高い値であった。痛覚閾値の低下も認めた。面接から、脳梗塞の実母の介護と ASD の長男と中学生の長女を抱えるシングルマザーであった。以前は派遣社員だったが母と長男のことで退職し生活保護を受給されていた。発症当時は長女に不審な言動を見せるパートナーと別れ、応援のない生活に孤立感を抱きながら長男の受け入れ先と長女の進学について悩んでいた。病態説明し、左咬筋へトリガーポイント注射を実施した。併せて過酷な環境での患者の努力を労い、いつまでもこのままではないよと励ました。現在も痛みはありながらも管理良好である。【まとめ】インパクトに欠き一見地味な OFP には心身医学的要素の強い患者が少なからず存在する。さらに対人交流に問題を抱え、周りに相談もできず誤った医療選択から病態が複雑化していく OFP 患者は、将来的に QOL も低下してしまう難治性慢性疼痛予備軍とも考えられる。

症例 4

説明のつかない腰下肢痛、左下肢麻痺を来した機能性神経障害の一例

日本大学板橋病院　整形外科 齊藤壮介

症例は20歳代女性である。介護職をされているかたで、仕事中に左腰部の疼痛を自覚された。近医を受診され、疼痛部にトリガーポイント注射を施行されるも改善乏しく当院に紹介受診となった。当院初診時は強い左腰痛、左下肢痛、左下肢の筋力低下を認めており、神経障害性疼痛が疑われ、歩行困難であったため同日より入院精査加療となった。 胸腰椎 MRI を施行したが、明らかな神経圧迫所見は認めなかった。左腓腹部は触診でも疼痛を惹起していたため局所の MRI も施行したが、有意な所見は認めなかった。 その他感染症や膠原病、頭蓋内疾患など鑑別に挙げ精査行ったが、いずれも有意な所見はみられなかった。 左腰部痛に対して、入院中にキシロカインを用いたトリガー注射を行った際に痙攣発作が誘発され、アナフィラキシーショックが疑われたが皮内テストではキシロカインは陰性であった。投薬管理を続けるも疼痛、左下肢の筋力低下は一向に改善せず、痛覚変調性疼痛として神経内科、精神神経科、理学療法士と連携して治療を行ったが、疼痛が強い際に時折痙攣発作を起こすようにもなったため、一時的にICU管理を必要とした。痙攣時に脳波を測定したが、異常脳波は検知されなかった。説明のつかない疼痛、筋力低下、痙攣発作を呈しているためセカンドオピニオンも行い、機能性神経障害の診断となった。 現在も疼痛の改善は乏しいが、身体障害手帳を申請し、環境を整えながらの治療を継続している。

症例 5

親子症例
多彩な全身症状を伴う若年女性の多発性関節痛の一例と循環器疾患とは診断されない繰り返す胸部痛

奈良県総合医療センター 東光久

主訴　四肢の疼痛

現病歴　20 歳代女性。X 年 2 月より右第 1IP 関節痛、両手関節痛（右>左）、両前腕痛（右>左）が出現し、ペンを持続して使用できる時間が 5 分程度に制限される。X―3年より両足底部痛があり、5 分以上の起立困難、30-60 分の歩行で疼痛を自覚する。同年より外出中や入浴中に突然動けなくなることがあり、放心状態となる。ただし、大福やご飯を食べると元気になる。全身の痛みのため週 1 回は整体を受診している。頻尿はあるが残尿感はない。身体所見　全身状態：良好、意識清明　バイタル：特記すべき異常なし　筋骨格系：仙腸関節に圧痛あり、右アキレス腱付着部に圧痛あり、腸腰筋付着部にも圧痛あり　FM 圧痛点：8/18 陽性　皮膚：皮疹なし、浮腫なし

アセスメント　SpA の可能性を考慮：HLA 検査結果、画像所見、臨床症状から線維筋痛症との鑑別が必要　自律神経症状の関与：低血糖様症状、突然の脱力　社会心理的背景：予備校生としての学業ストレスの可能性

母も同様の症状あり（専門職として就労している）

主訴　胸部痛

現病歴　50 歳代女性。10 年以上前から突然、みぞおちを絞られるような胸痛があり、30 分程うずくまる事が年に何度かある。頻度が増えてきたので 10 年程前に消化器内科で胃カメラを受け逆流性食道炎と言われ、胸痛時にネキシウムを処方され内服するも軽快せずその後、別の消化器内科で胃カメラの結果、胸痛の原因は逆流性食道炎ではないと診断。

X 年 3 月に循環器内科を受診し心電図に異常無く、念の為胸痛時に飲むようにとニトログリセリン舌下錠を渡され何度も内服するも、効果なくその都度 30 分程うずくまることを繰り返していた。最近も同様の発作が電車内で発症し、いつものようにみぞおちを絞られるような胸痛がありニトロ舌下したが、痛みが治らないうちに冷や汗、吐き気が重なり 50 分程ぐったりした後、職場に着いてから徐々に回復しその日の仕事は何とかこなせた。2日後にかかりつけの循環器内科を受診したが、心電図は異常なく、胸痛の原因は心臓ではないと診断された。